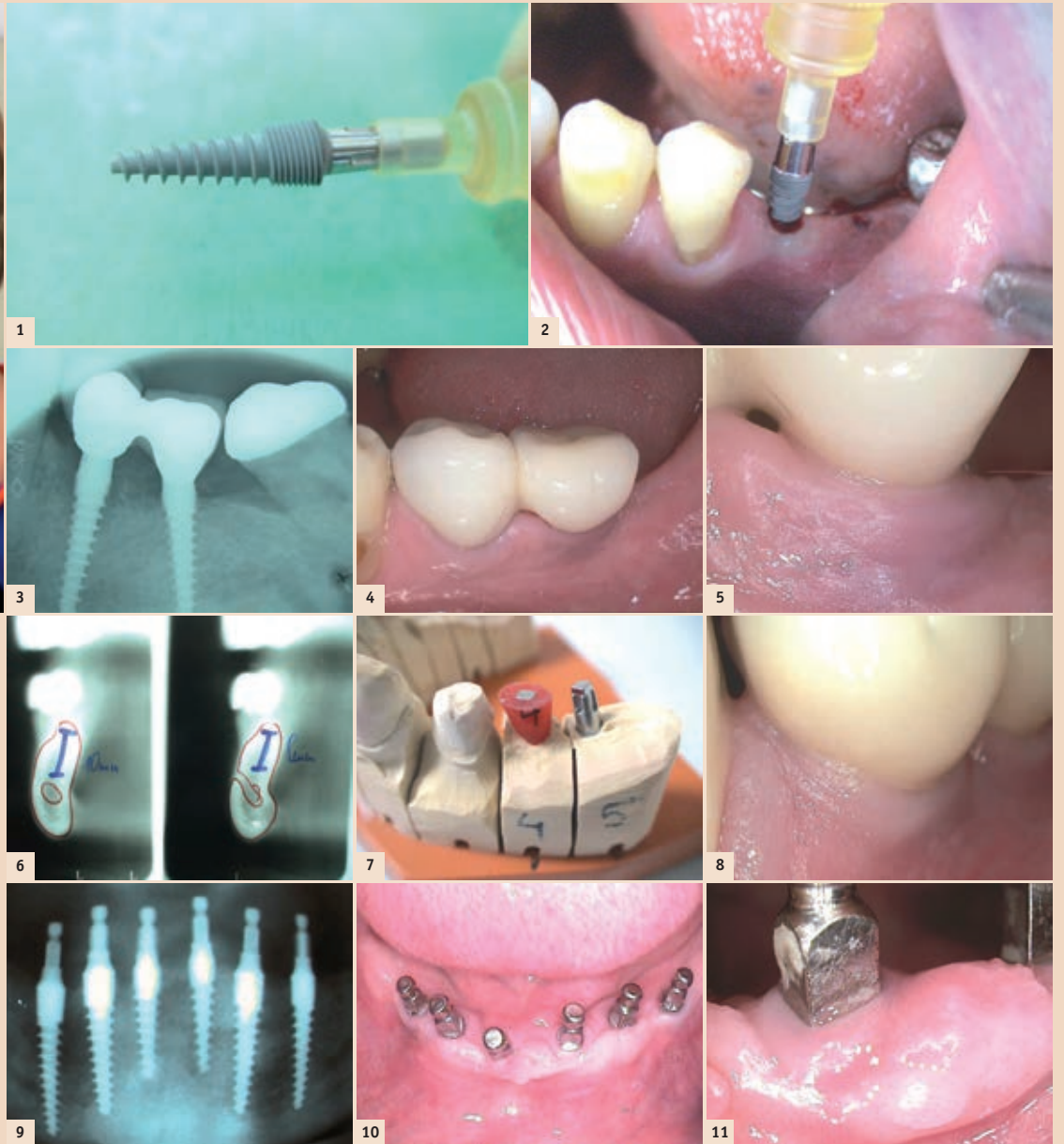
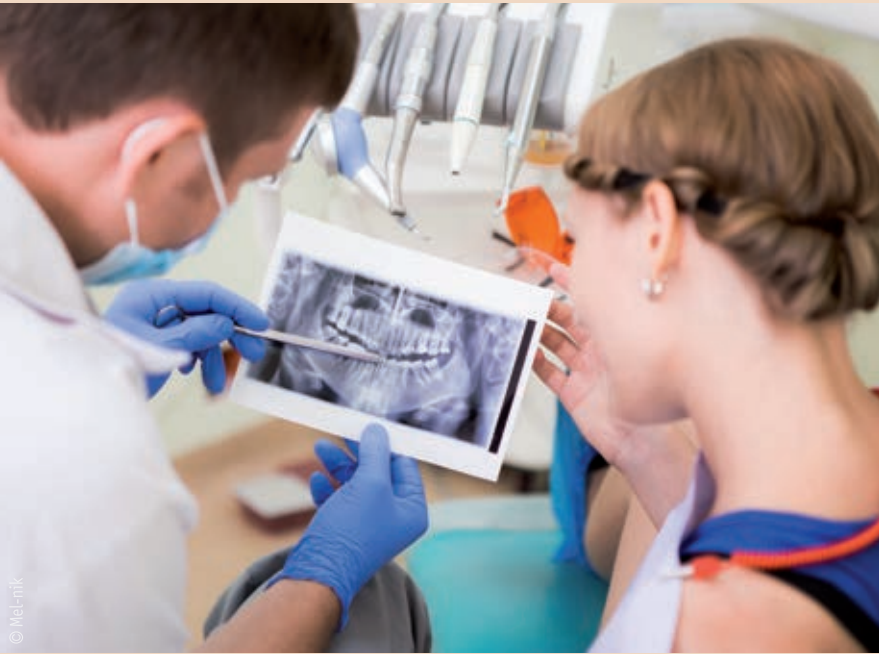
Feste Zähne an einem Tag: Fünf-Jahres-Kontrollen

Der Grundgedanke unseres Konzeptes „Feste Zähne an einem Tag“ ist, alle Maßnahmen zu nutzen, die Vorteile für den Patienten haben. Jeder Patient verlässt nach Implantation unsere Praxis mit einer festsitzenden Prothese oder einem zementierten Provisorium. Von DS Frank Schrader, Zerst/Anhalt.



Bei diesem Konzept geht es immer um Sofortversorgung oder Sofortbelastung und um Sofortimplantationen. Deswegen gibt es aus meiner Sicht keinen Grund, zweiteilige Implantate zu verwenden, die wesentlich problembehafteter (Schraubenlockerungen/-brüche, Brüche am Innenkonus, Saug-/Pumpeffekte mit folgendem Knochenabbau, Abhängigkeit vom Anwender des Implantatsystems), zeitintensiver und damit teurer sind. Einteilige Implantate, die minimalinvasiv inseriert werden, sind fester Bestandteil der modernen Implantologie.

Feste Zähne an einem Tag

„Feste Zähne an einem Tag“ bedeutet, dass alle operativen Eingriffe in einer Sitzung erfolgen, sodass die Patienten die Praxis mit „festen Zähnen“ (das heißt festsitzenden Prothesen oder zementierten Provisorien) verlassen. Als minimalinvasiv betrachtet man alle Operationsmethoden, die, gemessen an klassischen OP-Methoden, viel weniger invasiv,

also weniger „eindringend“ sind. In der klassischen Implantologie wird das entsprechende Areal in der Regel zweimal aufgeschnitten (Implantation, Freilegung). Beim minimalinvasiven Vorgehen wird gar nicht geschnitten. Es geht um eine maximale Schonung des Gewebes. Es kommt kaum zu Wundschmerzen, da nicht die Knochenbohrung schmerzt, sondern das Abschieben des Periosts. Der geringe chirurgische Aufwand, die damit verbundene Schmerzarmut, die Schnelligkeit der Gesamtbehandlung und die reduzierten Kosten sprechen für sich und kommen bei den Patienten sehr gut an.

1. Fall

Im März 2009 führten wir die minimalinvasiven Implantationen als Spätimplantationen durch (Abb. 1 und 2). Die ZE-Eingliederung erfolgte eine Woche nach den Implantationen (Frühbelastung). Die klinische und röntgenologische Nachkontrolle erfolgten im Oktober 2014 (Abb. 3 bis 5).

Fall 1 – Abb. 1 und 2: Championsimplantat und Implantation. – Abb. 3 bis 5: Röntgenkontrolle nach Implantation, Ansicht von lateral und Detailaufnahme. – Fall 2 – Abb. 6: Spiraltomografie-Planung. – Abb. 7: Übertragungskäppchen am Modell zeigen Beschleifungsstellen an. – Abb. 8: Detailaufnahme aus 2014 mit Gingiva-Attachment-Effekt. – Fall 3 – Abb. 9: Röntgenkontrolle 2014. – Abb. 10 und 11: Klinische Situation mit Detailaufnahme.

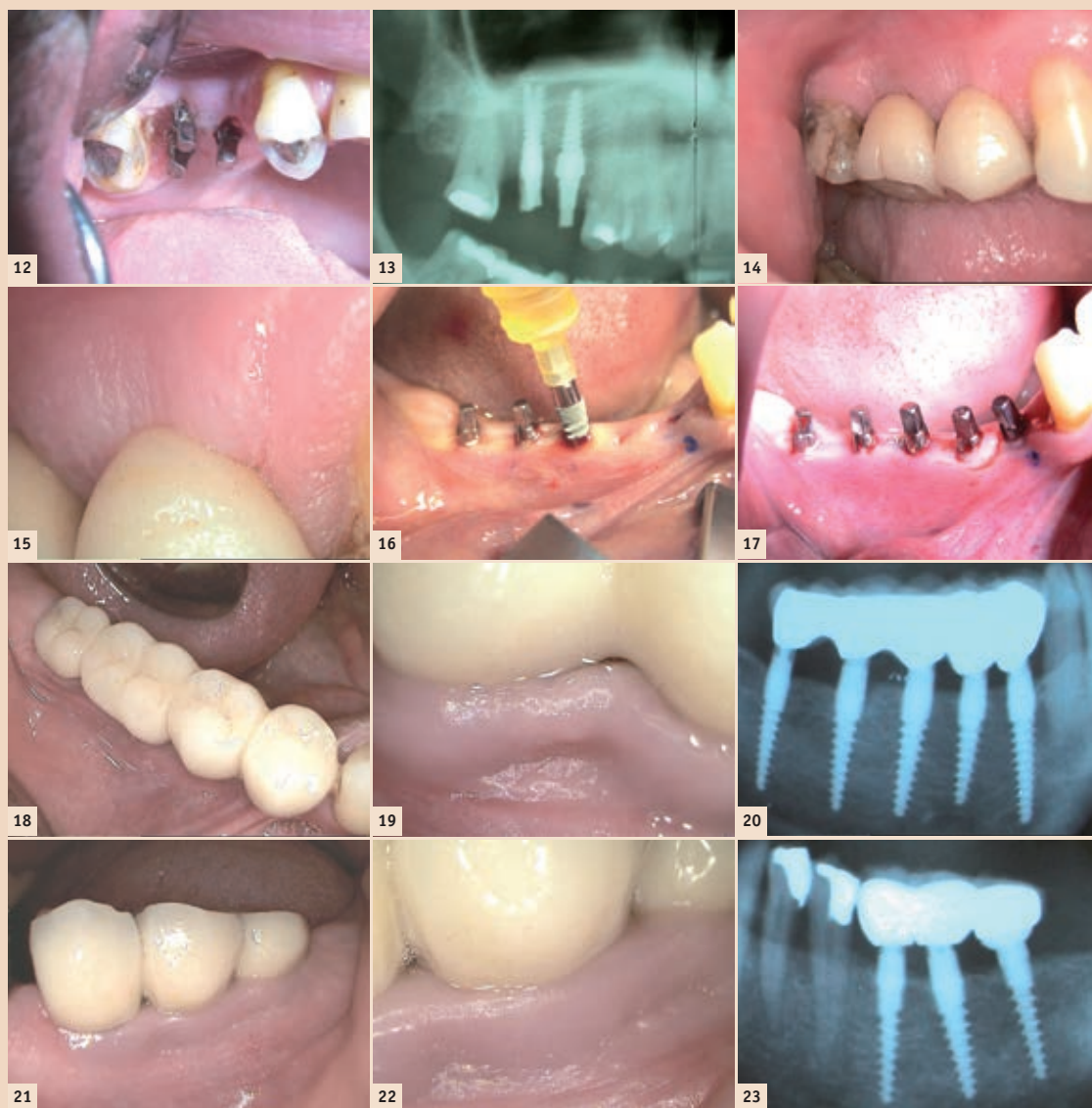
Beurteilung

Diese konischen einteiligen Implantate eignen sich perfekt für eine

minimalinvasive Implantation. Wenn keine Überlastung der Implantate erfolgt (meist durch eine zu geringe

Implantatanzahl), gibt es keinen Knochenabbau. Das Zahnfleisch ist vollkommen entzündungsfrei. ➡

ANZEIGE



Fall 4 – Abb. 12 und 13: Implantationen von 2009 und Ausschnitt des Kontroll-OPGs. – Abb. 14 und 15: Klinische Situation 2015 mit Detailaufnahme. – Fall 5 – Abb. 16 und 17: 2009, Implantationen rechts beendet. – Abb. 18 bis 20: 2015, klinische Situation rechts, mit Detailaufnahme und Röntgen. – Abb. 21 bis 23: 2015, klinische Situation links, mit Detailaufnahme und Röntgen.

2. Fall

2009 erfolgten die Implantationen. Die Nachkontrolle fand im Dezember 2014 statt (Abb. 6 bis 8).

Beurteilung

Lobenswert ist, dass es bei der Champions-Implants-GmbH Implantatdurchmesser von 2,5 bis 5,5 mm und Implantatlängen von 6 bis 24 mm

gibt. Damit sind Implantationen bei geringem Knochenvolumen (kurze Implantate) genauso möglich wie Sofortimplantationen (lange oder dickere Implantate). Die hier

gezeigten Kunststoff-Übertragungs-Käppchen, die vom Labor angefertigt werden können, um dem Behandler zu zeigen, wo die Implantatpfiler beschliffen (parallelisiert) werden sollen, verwenden wir heute nicht mehr. Der sich ausgebildete Gingiva-Attachment-Effekt (GAE) ist gut zu erkennen.

3. Fall

Im November 2009 inserierten wir die Implantate und polymerisierten die Matrizen sofort im Mund ein (Spätimplantation, Sofortbelastung). Die folgenden Aufnahmen entstanden im Dezember 2014 (Abb. 9 bis 11).

Beurteilung

Sowohl das Röntgenbild als auch die klinische Situation sind gut. Die Detailaufnahme zeigt eine nicht perfekte Mundhygiene. Nach über 10-jähriger Erfahrung in der klassischen Implantologie, mit Stegen auf vier verblockten Implantaten im Unterkiefer, ist die Selbstreinigung dieser Kugeln aber um ein Vielfaches besser. Aufgrund der nur sekundären Implantatverblockung durch die Prothese und die Verwendung dieser graziilen Implantate sehen wir die Variante mit sechs Kugelkopf-Implantaten im Unterkiefer als anzustrebenden Standard an.

4. Fall

Im November 2009 implantierten wir in der Region 15,16. Die klinischen Aufnahmen der Nachkontrolle erfolgten im Januar 2015 (Abb. 12 bis 15).

Beurteilung

Diese triangulierten Insertionen vermeiden wir heute, da sich die „Schmutznischen“ als nicht handelbar erwiesen haben. Eine strenge mesial-distal orientierte Implantat-Ausrichtung auf Kieferkammmitte ist anzustreben. Trotzdem ist die klinische Situation nach über 5 Jahren hervorragend.

5. Fall

Wir inserierten die Implantate im linken und rechten Unterkiefer im November 2009 (Spätimplantationen). Die prothetische Versorgung erfolgte beidseitig eine Woche später (Frühbelastungen) (Abb. 16 bis 23).

Beurteilung

Was ist der Hauptgrund, warum zweiteilige Implantate verwendet werden? Wir fürchten die Nicht-Osseointegration durch Belastungen

während der Einheilphase. Wenn wir mehr Implantate inserieren und für eine ausreichende Verblockung in der Osseointegrationsphase sorgen, umschiffen wir das Problem erfolgreich. Sehr schön sichtbar ist der ausgeprägte Gingiva-Attachment-Effekt (GAE) und der „Kein-Knochenabbau“.

Fazit

1. Vorteile

- schnelle Versorgung
- meist minimalinvasives Vorgehen
- Sofortversorgung/Sofortbelastung/Sofortimplantation
- bei einteiligen Implantaten gibt es keine Periimplantitiden
- bis zu 50 Prozent preiswerter im Vergleich zur klassischen Implantologie

2. Nachteile


- der Patient ist bei der Osseointegration involviert
- wir brauchen mehr Implantate, um die Sofortversorgung/-belastung zu garantieren

3. Beurteilung/Prognose

- eine extrem verbesserte Patientencompliance (schmerzarm, schnell, bezahlbar)
- ein einmal osseointegriertes einteiliges Implantat hält länger als ein zweiteiliges, da es keine Schrauben-/Konusbrüche, Schraubenlockerungen und Pump-/Saugeffekte mit folgendem Knochenabbau gibt.

Über 4.000 inserierte Einteiler sind kein Zufall, sondern implantologische Realität. Die konsequente Umsetzung unseres Konzeptes „Feste Zähne an einem Tag“ bewirkt, dass sich die Wartezimmer Ihrer Mitbewerber leeren werden. **IT**

ANZEIGE



Implantologe Frank Schrader
 Albertstraße 33
 39261 Zerbst/Anhalt
 Deutschland
 Tel.: +49 3923 2097
 Fax: +49 3923 612521
 info@zahnarzt-zerbst.de
 www.implantologisches-zentrum-zerbst.de
 www.feste-zähne-an-1-tag.de